

федеральное государственное бюджетное образовательное учреждение
высшего образования
«Тверской государственный медицинский университет»
Министерства здравоохранения Российской Федерации

Кафедра патологической анатомии

Рабочая программа практики

**ПАТОЛОГИЧЕСКАЯ АНАТОМИЯ ПЕРИНАТАЛЬНОГО ПЕРИОДА И
РАННЕГО ДЕТСКОГО ВОЗРАСТА**

для обучающихся по направлению подготовки (специальность)

31.08.07 Патологическая анатомия

форма обучения
очная

Трудоемкость, зачетные единицы/часы	5 з.е. / 180 ч.
в том числе:	
контактная работа	120 ч.
самостоятельная работа	60 ч.
Промежуточная аттестация, форма/семестр	Зачет с оценкой / семестр 3

Тверь, 2025

I. Разработчики:

заведующий кафедрой патологической анатомии ФГБОУ ВО ТвГМУ МЗ РФ,
кандидат медицинских наук, доцент Гуськова О.Н.

доцент кафедры патологической анатомии ФГБОУ ВО ТвГМУ МЗ РФ,
кандидат медицинских наук Лаврентьева И.А.

Внешняя рецензия дана Главным внештатным специалистом Министерства здравоохранения Тверской области по патологической анатомии, доктором медицинских наук, доцентом Дубровиным И.А.

Рабочая программа рассмотрена и одобрена на заседании кафедры 15 мая 2025 (протокол № 8)

Рассмотрена на заседании Методического совета по обучению в ординатуре (протокол №1 от «26» августа 2025 г.)

Рекомендована к утверждению на заседании Центрального координационно-методического совета (протокол №1 от «27» августа 2025 г.)

II. Пояснительная записка

Рабочая программа практики **ПАТОЛОГИЧЕСКАЯ АНАТОМИЯ ПЕРИНАТАЛЬНОГО ПЕРИОДА И РАННЕГО ДЕТСКОГО ВОЗРАСТА** разработана в соответствии с федеральным государственным образовательным стандартом высшего образования (ФГОС ВО) по специальности **31.08.07 Патологическая анатомия**, утвержденного приказом Минобрнауки России от 02.02.2022 № 110 (зарегистрирован Министерством юстиции Российской Федерации 14 марта 2022 г. №67737), с учётом рекомендаций основной профессиональной образовательной программы (ОПОП) высшего образования.

1. Вид и тип практики

Вид практики – производственная.

Тип практики – клиническая.

2. Цель и задачи практики

Целью практики является закрепление знаний, приобретённых в процессе теоретической подготовки, развитие и совершенствование умений и навыков, полученных в процессе обучения, формирование у обучающихся универсальных и профессиональных компетенций для осуществления профессиональной деятельности в соответствии с федеральным государственным образовательным стандартом.

Задачами практики являются:

Задачами освоения дисциплины являются:

- сформировать профессиональные компетенции врача по проведению диагностики патологии перинатального периода и раннего детского возраста;
- освоить методику выполнения патологоанатомических вскрытий плода;
- освоить общие технические приемы перинатального вскрытия;
- освоить методику макроскопического и гистологического изучения последа;
- освоить надлежащее оформление медицинской документации (протокол вскрытия, оформление медицинского свидетельства о перинатальной смерти).

3. Планируемые результаты обучения по дисциплине

Формируемые компетенции	Планируемые результаты обучения – Индикаторы достижения компетенций	В результате изучения дисциплины обучающийся должен:
УК-1 Способен критически и системно анализировать, определять возможности и способы применения достижения в области медицины и фармации в профессиональном контексте	УК-1.1 Критически оценивает возможности применения достижений в методах и технологиях научной коммуникации в области медицины и фармации	Знать: - современные достижения в методах и технологиях научной коммуникации, в том числе и использованием IT-технологий - методы критического анализа и оценки современных научных достижений, а также методы генерирования новых идей при решении практических задач Уметь: - анализировать альтернативные варианты решения исследовательских и практических задач - оценивать потенциальные выигрыши или проигрыши реализации вариантов решения практических задач Владеть навыками: критического анализа и оценки современных научных достижений и результатов деятельности по

		решению практических задач, в том числе в междисциплинарных областях
	УК-1.2 Анализирует различные способы применения достижений в области медицины и фармации в профессиональном контексте	Знать: способы применения достижений в области медицины и фармации в профессиональной деятельности Уметь: анализировать различные варианты применения в профессиональной деятельности достижений в области медицины и фармации Владеть навыками: разработки различных способов применения достижений в области медицины и фармации в профессиональном контексте, в том числе при решении исследовательских и практических задач
УК-3 Способен руководить работой команды врачей, среднего и младшего медицинского персонала, организовывать процесс оказания медицинской помощи населению	УК-3.1 Организует и корректирует командную работу врачей, среднего и младшего персонала	Знать: командный подход в менеджменте, специфику групповой динамики и процесса командообразования Уметь: - организовывать командное взаимодействие для решения управленческих задач - корректировать работу команды, в том числе на основе коллегиальных решений Владеть навыками: - командного менеджмента в медицинской организации - корректировки командной работы врачей, среднего и младшего персонала
	УК-3.2 Планирует и организует процесс оказания медицинской помощи населению	Знать: основы командного взаимодействия при организации процесса оказания медицинской помощи населению Уметь: анализировать организационные процессы в медицинской организации и разрабатывать предложения по повышению их эффективности при оказании медицинской помощи населению Владеть навыками: планирования и организации процесса оказания медицинской помощи населению
УК-4 Способен выстраивать взаимодействие в рамках	УК-4.1 выстраивает взаимодействие в рамках своей профессиональной	Знать: принципы пациент-ориентированного общения с

своей профессиональной деятельности	деятельности	<p>пациентом с целью постановки предварительного диагноза</p> <p>Уметь: использовать навыки пациент-ориентированного общения в целях сбора жалоб, анамнеза жизни, анамнеза болезни у пациента (его законного представителя)</p> <p>Владеть навыками: Приемами сбора жалоб и необходимой информации о пациенте, находящемся в критическом состоянии</p>
	УК-4.2 выстраивает взаимодействие с пациентом, родственниками пациента	<p>Знать: - алгоритм медицинского консультирования в целях разъяснения необходимой информации пациенту (его законному представителю)</p> <p>Уметь: Использовать навыки пациент-ориентированного общения в целях разъяснения необходимой информации для формирования приверженности пациента к лечению</p> <p>Владеть навыками: основными навыками общения с пациентом, родственниками пациента</p>
ПК-1 Способен проводить прижизненное патологоанатомическое исследование биопсийного (операционного) материала	ПК-1.1 Выполняет патолого-анатомическое исследование биопсийного (операционного) материала	<p>Знать:</p> <ul style="list-style-type: none"> - историю патологической анатомии как науки и как специальности - основы ресурсного обеспечения деятельности патологоанатомических бюро (отделений) - основы организации и нормативное регулирование работы патологоанатомических бюро (отделений) в российской федерации - требования по оснащению помещений (операционных, манипуляционных, процедурных) для забора биопсийного (операционного) материала с целью прижизненных патологоанатомических исследований - правила взятия, консервации, маркировки, регистрации, хранения и транспортировки биопсийного (операционного) материала на прижизненные патологоанатомические

		<p>исследования</p> <ul style="list-style-type: none"> - технологии приема биопсийного (операционного) материала на прижизненные патологоанатомические исследования в патологоанатомических бюро (отделениях) - тактику и способы получения материала для цитологического исследования - способы приготовления цитологических препаратов - унифицированные требования по технологии макроскопического изучения биопсийного (операционного) материала при выполнении прижизненных патологоанатомических исследований - унифицированные требования по технологии лабораторной обработки биопсийного (операционного) материала при выполнении прижизненных патологоанатомических исследований - унифицированные требования по технологии микроскопического изучения биопсийного (операционного) материала при выполнении прижизненных патологоанатомических исследований - унифицированные требования по технологии проведения прижизненной диагностики заболеваний и патологических процессов с помощью цитологических исследований пункционного биопсийного, эксфолиативного и иного материала, в том числе интраоперационного - унифицированные требования по технологии архивирования первичных материалов прижизненных патологоанатомических исследований в патологоанатомических бюро (отделениях) - сроки выполнения прижизненных патологоанатомических исследований - категории сложности прижизненных
--	--	---

		<p>патологоанатомических исследований</p> <p>Уметь:</p> <ul style="list-style-type: none"> - интерпретировать и анализировать данные медицинской документации пациента - проводить макроскопическое изучение биопсийного (операционного) материала, интерпретировать и анализировать его результаты в соответствии с действующими порядками оказания медицинской помощи, клиническими рекомендациями (протоколами лечения) по вопросам оказания медицинской помощи, с учетом стандартов медицинской помощи - проводить вырезку из биопсийного (операционного) материала в соответствии с действующими порядками оказания медицинской помощи, клиническими рекомендациями (протоколами лечения) по вопросам оказания медицинской помощи, с учетом стандартов медицинской помощи - определять диагностическую целесообразность назначения дополнительных методов окраски микропрепаратов (постановки реакции, определения) и (или) дополнительных методов микроскопии исходя из задач прижизненного патологоанатомического исследования в соответствии с действующими порядками оказания медицинской помощи, клиническими рекомендациями (протоколами лечения) по вопросам оказания медицинской помощи, с учетом стандартов медицинской помощи - проводить микроскопическое изучение биопсийного (операционного) материала, в том числе люминесцентной, фазово-контрастной, поляризационной микроскопии с использованием технологий проходящего и (или) отраженного света в светлом и (или) темном поле, в соответствии с действующими порядками оказания медицинской помощи,
--	--	---

		<p>клиническими рекомендациями (протоколами лечения) по вопросам оказания медицинской помощи, с учетом стандартов медицинской помощи</p> <p>Владеть навыками:</p> <ul style="list-style-type: none"> - изучения выписки из медицинской документации пациента, получение разъяснений у врачей-специалистов, принимающих (принимавших) участие в обследовании и лечении пациента - проведения макроскопического изучения биопсийного (операционного) материала, формулирования макроскопического описания в соответствии с действующими порядками оказания медицинской помощи, клиническими рекомендациями (протоколами лечения) по вопросам оказания медицинской помощи, с учетом стандартов медицинской помощи - проведения вырезки из биопсийного (операционного) материала, формулирования описания маркировки объектов исследования в соответствии с действующими порядками оказания медицинской помощи, клиническими рекомендациями (протоколами лечения) по вопросам оказания медицинской помощи, с учетом стандартов медицинской помощи - назначения при необходимости дополнительных методов окраски микропрепаратов (постановки реакции, определения) и (или) дополнительных методов микроскопии в целях уточнения диагноза заболевания (состояния) в соответствии с действующими порядками оказания медицинской помощи, клиническими рекомендациями (протоколами лечения) по вопросам оказания медицинской помощи, с учетом стандартов медицинской помощи - проведения микроскопического изучения биопсийного (операционного) материала
	<p>ПК-1.2 Устанавливает диагноз заболевания (состояния) или</p>	<p>Знать:</p> <ul style="list-style-type: none"> - унифицированные требования по технологии

	<p>характер патологического процесса при патолого-анатомическом исследовании биопсийного (операционного) материала, формулирует диагноз заболевания (состояния) в соответствии с Международной статистической классификации болезней и проблем, связанных со здоровьем (МКБ), или описательное заключение, когда нозологическая трактовка невозможна</p>	<p>микроскопического изучения биопсийного (операционного) материала при выполнении прижизненных патологоанатомических исследований</p> <ul style="list-style-type: none"> - унифицированные требования по технологии проведения прижизненной диагностики заболеваний и патологических процессов с помощью цитологических исследований пункционного биопсийного, эксфолиативного и иного материала, в том числе интраоперационного - сроки выполнения прижизненных патологоанатомических исследований <p>действующие порядки оказания медицинской помощи, клинические рекомендации (протоколы лечения) по вопросам оказания медицинской помощи, с учетом стандартов медицинской помощи, правила проведения патологоанатомических исследований</p> <p>Уметь:</p> <ul style="list-style-type: none"> - проводить микроскопическое изучение биопсийного (операционного) материала, в том числе люминесцентной, фазово-контрастной, поляризационной микроскопии с использованием технологий проходящего и (или) отраженного света в светлом и (или) темном поле, в соответствии с действующими порядками оказания медицинской помощи, клиническими рекомендациями (протоколами лечения) по вопросам оказания медицинской помощи, с учетом стандартов медицинской помощи - оценивать и интерпретировать результаты применения дополнительных методов окраски микропрепаратов (постановки реакции, определения) и (или) дополнительных методов микроскопии - устанавливать диагноз заболевания (состояния) или характер патологического процесса
--	--	---

		<p>при патологоанатомическом исследовании биопсийного (операционного) материала, формулировать диагноз заболевания (состояния) в соответствии с Международной статистической классификации болезней и проблем, связанных со здоровьем (МКБ), или описательное заключение, когда нозологическая трактовка невозможна</p> <p>Владеть навыками:</p> <ul style="list-style-type: none"> - проведения микроскопического изучения биопсийного (операционного) материала, формулирования микроскопического описания в соответствии с действующими порядками оказания медицинской помощи, клиническими рекомендациями (протоколами лечения) по вопросам оказания медицинской помощи, с учетом стандартов медицинской помощи - проведения консультации материалов прижизненного патологоанатомического исследования биопсийного (операционного) материала
<p>ПК-2 Способен проводить посмертное патологоанатомическое исследование (патологоанатомическое вскрытие)</p>	<p>ПК-2.1 Проводит патологоанатомическое вскрытие, интерпретирует и анализирует его результаты</p>	<p>Знать:</p> <ul style="list-style-type: none"> - унифицированные требования по подготовке тела умершего при направлении его в патологоанатомическое бюро (отделение) - унифицированные требования по технологии приема и регистрации тел умерших в патологоанатомических бюро (отделениях) - унифицированные требования по технологии принятия решения об отмене патологоанатомического вскрытия - унифицированные требования по технологии проведения патологоанатомического вскрытия и взятия материала для микроскопического изучения - унифицированные требования по технологии лабораторной обработки секционного материала

		<ul style="list-style-type: none"> - унифицированные требования по технологии микроскопического изучения секционного материала - учение о болезни, этиологии, патогенезе, нозологии, органопатологическом, синдромологическом и нозологическом принципах в изучении болезней, патоморфозе болезней, танатогенезе, учение о диагнозе - нормативные сроки выполнения посмертных патологоанатомических исследований категории сложности посмертных патологоанатомических исследований <p>Уметь:</p> <ul style="list-style-type: none"> - интерпретировать и анализировать данные медицинской документации пациента - проводить патологоанатомическое вскрытие, интерпретировать и анализировать его результаты - проводить вырезку из биологического материала, полученного при патологоанатомическом вскрытии - определять диагностическую целесообразность использования дополнительных методов окраски микропрепаратов (постановки реакции, определения) и (или) дополнительных методов микроскопии исходя из задач посмертного патологоанатомического исследования <p>Владеть навыками:</p> <ul style="list-style-type: none"> - изучения выписки из медицинской документации пациента, получение разъяснений у врачей-специалистов, принимающих (принимавших) участие в обследовании и лечении пациента - проведения наружного осмотра тела, формулирование описания наружного осмотра тела
--	--	---

		<ul style="list-style-type: none"> - проведения вскрытия и изучения полостей тела, формулирование описания вскрытия и изучения полостей тела - проведения макроскопического изучения органов и тканей, формулирование макроскопического описания органов и тканей - взятия биологического материала для гистологического изучения, при наличии медицинских показаний - использования других дополнительных специальных методов, назначение при необходимости применения дополнительных методов окраски микропрепаратов (постановки реакции, определения) и (или) дополнительных методов микроскопии в целях уточнения диагноза заболевания (состояния) в соответствии с действующими порядками оказания медицинской помощи, клиническими рекомендациями (протоколами лечения) по вопросам оказания медицинской помощи, с учетом стандартов медицинской помощи
	<p>ПК-2.2 Устанавливает причины смерти и диагноз заболевания (состояния) при посмертном патологоанатомическом исследовании (патологоанатомическом вскрытии)</p>	<p>Знать:</p> <ul style="list-style-type: none"> - правила формулировки патологоанатомического диагноза международная классификация болезней, основные правила ее использования при посмертной патологоанатомической диагностике, правила выбора причин смерти <p>Уметь:</p> <ul style="list-style-type: none"> - проводить микроскопическое изучение биологического материала, полученного при патологоанатомическом вскрытии, в том числе люминесцентной, фазово-контрастной, поляризационной микроскопии с использованием технологий проходящего и (или) отраженного света в светлом и (или) темном поле - оценивать и интерпретировать результаты использования дополнительных методов окраски микропрепаратов (постановки реакции, определения)

		<p>и (или) дополнительных методов микроскопии</p> <p>устанавливать причины смерти и диагноз заболевания (состояния) при посмертном патологоанатомическом исследовании (патологоанатомическом вскрытии), формулировать причины смерти в соответствии с правилами выбора МКБ, формулировать диагноз заболевания (состояния) в соответствии с МКБ</p> <p>Владеть навыками:</p> <ul style="list-style-type: none"> - проведения микроскопического изучения биологического материала, формулирования микроскопического описания - проведения консультации материалов посмертного патологоанатомического исследования (патологоанатомического вскрытия) в соответствии с действующими порядками оказания медицинской помощи, клиническими рекомендациями (протоколами лечения) по вопросам оказания медицинской помощи, с учетом стандартов медицинской помощи
--	--	---

4. Место практики в структуре основной профессиональной образовательной программы

Практика «Патологическая анатомия перинатального периода и раннего детского возраста» входит в часть, формируемую участниками образовательных отношений, Блока 2 ОПОП ординатуры.

В процессе прохождения практики формируются универсальные и профессиональные компетенции по программе ординатуры для успешной профессиональной деятельности в качестве врача-патологоанатома.

5. Объём практики составляет 5 зачетных единиц, 180 академических часов, в том числе 120 часов, выделенных на контактную работу обучающихся с преподавателем, и 60 часов самостоятельной работы обучающихся.

6. Образовательные технологии

В процессе преподавания практики используются следующие образовательные технологии, способы и методы формирования компетенций:

- разбор клинических случаев,
- мастер-класс,
- оформление протокола патологоанатомического исследования,
- посещение клинко-анатомических конференций, консилиумов,
- участие в научно-практических конференциях, съездах, симпозиумах,
- учебно-исследовательская работа,
- подготовка аналитических работ, докладов,

- экскурсии.
- Самостоятельная работа обучающегося включает:
- подготовку доклада по теме,
 - работу с Интернет-ресурсами,
 - работу с отечественной и зарубежной научно-медицинской литературой,
 - работу с компьютерными программами,
 - работу с электронными атласами и оцифрованными микропрепаратами,
 - работу с архивными микропрепаратами,
 - работу с архивными протоколами патологоанатомических исследований,
 - он-лайн участие в клинических разборах, консультациях специалистов, клиничко-патологоанатомических конференциях.

7. Формой промежуточной аттестации по практике является зачет с оценкой в 3 семестре.

III. Учебная программа практики

1. Содержание практики:

Программа освоения практики предполагает последовательное формирование компетенций в условиях участия в работе патологоанатомического отделения ТОКОД, являющегося клинической базой университета.

2. Учебно-тематический план

Номера разделов практики	Наименование разделов практики	Контактная работа обучающихся с преподавателем, часов	Самостоятельная работа, часов	Всего часов
<i>1.</i>	Патологическая анатомия перинатального периода и раннего детского возраста	120	60	180
	ИТОГО:	120	60	180

3. Формы отчётности по практике

1. Цифровой отчет
2. Дневник практики

IV. Фонд оценочных средств для контроля уровня сформированности компетенций (Приложение №1)

Перечень практических навыков (умений), которые необходимо освоить обучающемуся

- проведение патологоанатомического вскрытия тел детей, умерших в стационарах и на дому, разной степени сложности методом Шора и Абрикосова,
- фиксация, прием, макроскопическое описание и вырезка биопсийно-операционного материала;
- микроскопическая диагностика биопсийно-операционного материала;
- макроскопическое описание и микроскопическая диагностика интраоперационных (срочных) биопсий;
- выбор алгоритма дифференциальной диагностики;
- владение методикой микроскопического исследования аутопсийного материала,
- морфометрия.
- формулировка заключения гистологического исследования биопсийного и операционного материала, интерпретация результатов дополнительных окрасок.

Текущий контроль предполагает контроль ежедневной посещаемости ординаторами рабочих мест в

отделениях медицинской или фармацевтической организации и контроль правильности формирования компетенций, а также возможность использования муляжей и фантомов. При проведении текущего контроля преподаватель (руководитель практики) проводит коррекционные действия по правильному выполнению соответствующей практической манипуляции.

Оценочные средства для промежуточной аттестации по итогам освоения практики

Формой промежуточной аттестации по практике является зачет с оценкой.

Обучающийся ведёт дневник ординатора, в котором отражены все виды его деятельности. Контроль качества прохождения практики осуществляет преподаватель, ответственный за работу с ординаторами и/или руководитель структурного подразделения медицинской организации. При проведении аттестации с использованием оценочных средств, преподаватель делает соответствующую отметку (зачтено, не зачтено) в дневнике прохождения практики (форма представлена в таблице).

Таблица

Перечень практических навыков	Дата	Зачтено / не зачтено	ФИО преподавателя (и/или руководителя структурного подразделения медицинской организации)	Подпись
1	2	3	4	5

Критерии оценки:

- **отлично** – обучающийся знает методику выполнения практических навыков, показания и противопоказания, возможные осложнения, нормативы, без ошибок самостоятельно демонстрирует выполнение практических умений;

- **хорошо** – обучающийся знает методику выполнения практических навыков, показания и противопоказания, возможные осложнения, нормативы, самостоятельно демонстрирует выполнение практических умений, допуская некоторые неточности (малосущественные ошибки), которые самостоятельно обнаруживает и быстро исправляет;

- **удовлетворительно** – обучающийся знает основные положения методики выполнения практических навыков, показания и противопоказания, возможные осложнения, нормативы, демонстрирует выполнение практических умений, допуская некоторые ошибки, которые может исправить при коррекции их преподавателем;

- **неудовлетворительно** – обучающийся не знает методики выполнения практических навыков, показаний и противопоказаний, возможных осложнений, нормативы и/или не может самостоятельно продемонстрировать практические умения или выполняет их, допуская грубые ошибки.

V. Учебно-методическое и информационное обеспечение дисциплины

1. Перечень основной и дополнительной учебной литературы, необходимой для освоения дисциплины:

а). основная литература:

1) Пауков, В. С. Патологическая анатомия. Т. 2. Частная патология : учебник : в 2 т. / под ред. Паукова В. С. - Москва : ГЭОТАР-Медиа, 2020. - 528 с. - ISBN 978-5-9704-5343-8. - Текст : электронный

2) Патологическая анатомия. Курс лекций для ординаторов : учебное пособие / А.Е. Колосов, Н.С. Федоровская, Е.Н. Сизова, Д.Е. Мильчаков, В.А. Разницына. - Москва : ГЭОТАР-Медиа, 2024. - 760 с. - ISBN 978-5-9704-8665-8. - Электронная версия доступна на сайте ЭБС "Консультант студента" : [сайт]. URL: <https://www.studentlibrary.ru/book/ISBN9785970486658.html> - Текст: электронный

3) Стандарты медицинской помощи: <http://www.rosminzdrav.ru/ministry/61/22/stranitsa->

б). дополнительная литература:

1. Косырева А.М., Макарова О.В. Пол, возраст и системный воспалительный ответ — М.: Группа МДВ, 2021. — 218 с. — Текст : непосредственный.
2. Патология нейроинфекций, вызываемых вирусами комплекса клещевого энцефалита: монография-атлас / Л.М. Сомова [и др.]; под ред. А.А. Ишмухаметова. — М.: ООО "СИНТЕРИЯ", 2018. — 360 с.: табл.30, ил. 247— Текст : непосредственный.
3. Интерпретация биопсий в педиатрии / Ред. А.Н. Хусейн. Перев. с англ. под ред. Ф.Г. Забозлаева. — М.: Практическая медицина, 2019 — Текст : непосредственный.
4. Ахриева Х.М., Зайратьянц О.В., Маев И.В., Макарова О.В., Тertyчный А.С. Патологическая анатомия воспалительных заболеваний кишечника. Язвенный колит. Болезнь Крона: Руководство для врачей. — М.: Группа МДВ, 2019. 128 с. — Текст : непосредственный.
5. В.В.Власюк. Родовая травма и перинатальные поражения головного мозга. - Швейцария: Шпрингер, 2019. - 283 с. (на англ. языке) — Текст : непосредственный.
6. Власюк В.В. Патология головного мозга у новорожденных и детей раннего возраста. - М.: Логосфера, 2014. — 288 с. — Текст : непосредственный.
7. Зайратьянц О.В., Кактурский Л.В. Формулировка и сопоставление клинического и патологоанатомического диагнозов: Справочник. — 2-е изд., пераб. и доп. — М.: ООО «Медицинское информационное агентство», 2011. — 576 с. — Текст : непосредственный.
8. Криволапов Ю.А. Биопсии костного мозга: научно-практическое издание - М.: Практическая Медицина, 2014. - 528 с. — Текст : непосредственный.
9. Надеев А.П. Шкурупий А.В., Маринкин И.О. Печень и плацента в пери- и постнатальный периоды при патологии.- Новосибирск: Наука, 2014.-244 с. — Текст : непосредственный.
10. Патолого-анатомическое вскрытие: Нормативные документы / Под редакцией Г.А. Франка и П.Г. Малькова / Составители: Г.А. Франк, П.Г. Мальков, Е.В. Каракулина, А.А. Гурова, Г.А. Александрова, А.Г. Талалаев / Минздрав России — М.: Медиа Сфера, 2014. 80 с. — Текст : непосредственный

2. Перечень учебно-методического обеспечения для самостоятельной работы обучающихся по дисциплине

1. Мультимедийные презентации
2. Учебные таблицы
3. Набор микропрепаратов
4. Набор макропрепаратов
5. Стенд информационный
6. Сайт кафедры с интерактивным атласом фотографий электронограмм, макро- и микропрепаратов и дидактическим материалом к практическим занятиям: tgmu-patan.ru
7. Учебная интерактивная программа по заполнению медицинского свидетельства о смерти и выбору причин смерти
- 8.Электронный учебно-методический комплекс для изучения дисциплины «Патологическая анатомия» в ЭОС ТвГМУ
9. Видеотека учебных фильмов.

3. Перечень ресурсов информационно-телекоммуникационной сети «Интернет», необходимых для освоения дисциплины

Профессиональные базы данных, информационные справочные системы и электронные образовательные ресурсы:

- Электронный справочник «Информио» для высших учебных заведений (www.informuo.ru);
Электронный библиотечный абонемент Центральной научной медицинской библиотеки Первого Московского государственного медицинского университета им. И.М. Сеченова // <http://www.emll.ru/newlib/>;
Информационно-поисковая база Medline ([http:// www.ncbi.nlm.nih.gov/pubmed](http://www.ncbi.nlm.nih.gov/pubmed));
База данных «Российская медицина» (<http://www.scsml.rssi.ru/>)
Официальный сайт Министерства здравоохранения Российской Федерации // <https://minzdrav.gov.ru/>;
Российское образование. Федеральный образовательный портал. // <http://www.edu.ru/>; Клинические рекомендации: <http://cr.rosminzdrav.ru/>;
Электронный образовательный ресурс Web-медицина (<http://webmed.irkutsk.ru/>)

Выбрать нужные для освоения дисциплины ресурсы из предложенного списка.

4. Перечень информационных технологий, используемых при осуществлении образовательного процесса по дисциплине, включая перечень программного обеспечения и информационных справочных систем

4.1. Перечень лицензионного программного обеспечения:

1. Microsoft Office 2016:
 - Access 2016;
 - Excel 2016;
 - Outlook 2016;
 - PowerPoint 2016;
 - Word 2016;
 - Publisher 2016;
 - OneNote 2016.
2. ABBYY FineReader 11.0
3. Карельская Медицинская информационная система К-МИС
 - 4 Программное обеспечение для тестирования обучающихся SunRAV TestOfficePro
 - 5. Программное обеспечение «Среда электронного обучения 3KL»
 - 6. Компьютерная программа для статистической обработки данных SPSS
7. Экспертная система обнаружения текстовых заимствований на базе искусственного интеллекта «Руконтекст»
8. Справочно-правовая система Консультант Плюс

4.2. Перечень электронно-библиотечных систем (ЭБС):

1. Электронно-библиотечная система «Консультант студента» (www.studmedlib.ru);
 2. Справочно-информационная система MedBaseGeotar (mbasegeotar.ru)
 3. Электронная библиотечная система «elibrary» (<https://www.elibrary.ru/>)
- Указываются только лицензионные программные продукты и ЭБС, к которым имеется доступ в университете (в библиотеке, компьютерных классах и/или на кафедрах).*

5. Методические указания для обучающихся по прохождению практики.

размещены в ЭОС университета <https://eos.tvgmu.ru/course/view.php?id=768>

VI. Описание материально-технической базы, необходимой для осуществления образовательного процесса по практике

Представлены в Приложении № 3.

VII. Профилактическая работа. Создание портфолио.

В течение учебного года перед практикой ординатору необходимо проводить активную деятельность по формированию стремления населения к здоровому образу жизни, которая будет засчитана ему в счет практики. Результаты этой работы каждый ординатор в течение всего периода обучения в университете заносит в свое портфолио.

В портфолио указываются какую именно деятельность ординатор осуществлял по формированию здорового образа жизни среди населения в виде следующих вариантов:

1. оформление санбюллетеней с указанием информации о том где находится этот санбюллетень + фото (можно черно-белое на листе бумаги формата А4) с подписью и печатью старшей медсестры отделения, в котором висит этот плакат;
2. электронные санбюллетени, размещаемые в социальных сетях;
3. памятки о влиянии тератогенных факторов на развитие ребенка в пре- и постнатальном периоде.

VIII. Сведения об обновлении рабочей программы практики

Представлены в Приложении № 4

Приложение №1

федеральное государственное бюджетное образовательное учреждение высшего образования
«Тверской государственный медицинский университет»
Министерства здравоохранения Российской Федерации

Кафедра _____

Ф.И.О. руководителя практической подготовки (1-й курс)

Ф.И.О. руководителя практической подготовки (2-й курс)

ДНЕВНИК ВАРИАТИВНОЙ ПРАКТИКИ

Ординатора _____ - _____ гг. обучения

Специальность: _____
(название)

Ф.И.О. _____

Тверь, 2024

**График прохождения практики в 20__ – 20__ уч. году
(первый курс)**

Даты прохождения	Вид практики (Б2.1. базовая)	База прохождения

Подпись руководителя _____

**График прохождения практики в 20__ – 20__ уч. году
(второй курс)**

Даты прохождения	Вид практики	База прохождения

Подпись руководителя _____

Результаты прохождения практики в 20 — 20 уч. году*

[illegible]

**(обязательно для заполнения по книге учета практических навыков)*

Содержание выполненной работы*

Даты начала и окончания практик (заполняется по расписанию)	Содержание выполненной работы (Примеры)	Кратность
с 3.10. __ по 18.12 __ гг.	1. Проведение патологоанатомического вскрытия:	6
	Патологоанатомический диагноз:	
	Код по МКБ-Х	
	Категория сложности:	
	Причина смерти:	
	Клинико-патолого-анатомический эпикриз:	
	2. Оформление медицинского свидетельства о смерти:	6
	<i>Непосредственная причина смерти:</i>	
	<i>Промежуточная причина смерти:</i>	
	<i>Первоначальная причина смерти:</i>	6
	3. Оформление протокола патологоанатомического вскрытия:	
	<i>Клинический диагноз:</i>	
	<i>Патологоанатомический диагноз:</i>	
	<i>Результат сопоставления клинического и патологоанатомического диагнозов</i>	
	4. Участие в клинико-анатомической конференции диагноз	
	5. Проведение прижизненного патолого-анатомического исследования:	25
	Макроскопическое описание	
	Микроскопическое описание	
	Код по МКБ-Х	
	Категория сложности:	
	Подпись ординатора Подпись руководителя практики	

ХАРАКТЕРИСТИКА ОРДИНАТОРА ____ ГОДА ОБУЧЕНИЯ

Сроки прохождения практики _____

Место прохождения практики _____

Теоретическая подготовка ординатора и умение применять на практике полученные знания _____

Анализ работы ординатора на практике (дисциплина, активность, степень закрепления и усовершенствования общеврачебных и специальных навыков, овладение материалом, предусмотренным программой) _____

Поведение в коллективе, отношение к пациентам, сотрудникам, товарищам

Дополнительные сведения (соответствие внешнего вида, трудовая дисциплина) _____

Руководитель практики Дата

**Фонды оценочных средств
для проверки уровня сформированности компетенций (части компетенций)
для промежуточной аттестации по итогам освоения практики**

УК-1. Готовность к абстрактному мышлению анализу, синтезу

1) Типовые задания для оценивания результатов сформированности компетенции на уровне «Знать» (воспроизводить и объяснять учебный материал с требуемой степенью научной точности и полноты):

ВЫБЕРИТЕ ОДИН ИЛИ НЕСКОЛЬКО ПРАВИЛЬНЫХ ОТВЕТОВ

1. СОЦИАЛЬНО ЗНАЧИМЫМ ЗАБОЛЕВАНИЕМ ЯВЛЯЕТСЯ

- 1) краснуха
- 2) эпидемический паротит
- 3) туберкулез
- 4) дерматофития

Эталон ответа: 3

2. ВИДЫ КРОВОИЗЛИЯНИЙ

- 1) синехия
- 2) геморрой
- 3) петехия
- 4) гематома
- 5) гепатома
- 6) гемофтизис

Эталон ответа: 3, 4

3. ВИДЫ ЖЕЛТУХИ

- 1) неконъюгированная
- 2) конъюгированная
- 3) печеночная
- 4) надпеченочная
- 5) подпеченочная
- 6) печеночно-почечная

Эталон ответа: 3,4,5

УСТАНОВИТЕ ПОСЛЕДОВАТЕЛЬНОСТЬ

4. СТАДИИ МОРФОГЕНЕЗА РАКА

- 1) предопухолевые изменения
- 2) рак на месте
- 3) очаговая гиперплазия или дисплазия
- 4) метастазирующий рак
- 5) облигатный предрак
- 6) инфильтрирующий рак

Эталон ответа: 1-3-5-2-6-4

2) Типовые задания для оценивания результатов сформированности компетенции на уровне «Уметь» (решать типичные задачи на основе воспроизведения стандартных алгоритмов решения):

Задача 12. ПРЕОБЛАДАЮЩИМИ КЛЕТКАМИ ИНФИЛЬТРАТА ПРИ ОСТРОМ ГНОЙНОМ ВОСПАЛЕНИИ ЯВЛЯЮТСЯ _____

Эталон ответа: нейтрофилы (сегментоядерные лейкоциты).

Задача 13. УКАЖИТЕ НАЗВАНИЕ, КОНЦЕНТРАЦИЮ И ОБЪЕМ ФИКСИРУЮЩЕЙ ЖИДКОСТИ ПРИ НАПРАВЛЕНИИ БИОПСИЙНОГО МАТЕРИАЛА НА ПРИЖИЗНЕННОЕ ПАТОЛОГО-АНАТОМИЧЕСКОЕ ИССЛЕДОВАНИЕ

Эталон ответа: формалин нейтральный 10%, объем фиксирующей жидкости должен превышать объем фиксируемой ткани в 20 раз.

3) Типовые задания для оценивания результатов сформированности компетенции на уровне «Владеть» (решать усложненные задачи на основе приобретенных знаний и умений, с их применением в нетипичных ситуациях, формируется в процессе практической деятельности):

Задача 17. НА ОСНОВАНИИ КЛИНИЧЕСКИХ ДАННЫХ СФОРМУЛИРУЙТЕ ПРЕДВАРИТЕЛЬНЫЙ ДИАГНОЗ И НАЗОВИТЕ ОСНОВНОЙ МЕТОД ОБСЛЕДОВАНИЯ ДЛЯ ВЕРИФИКАЦИИ ДИАГНОЗА

Женщина 40 лет обратилась к врачу-онкологу с жалобами на нарушение менструального цикла. Анамнез заболевания: нарушение менструального цикла отмечает на протяжении последних 6 месяцев. Анамнез жизни: переносила острые респираторные вирусные инфекции; туберкулез, гепатит, ВИЧ-инфекцию отрицает. Наследственность по онкологическим заболеваниям не отягощена.

Объективный статус: состояние удовлетворительное. Вес 55 кг, рост 172см. Температура тела 36,7°С. Телосложение правильное. Кожа и видимые слизистые обычной окраски. ЧД - 18 в минуту, ЧСС 70 уд/мин. Молочные железы симметричны, при пальпации узловые образования не определяются. Голосовое дрожание выражено умеренно, одинаково на симметричных участках грудной клетки. Границы лёгких в пределах нормы. При аускультации над всей поверхностью грудной клетки в проекции легких определяется везикулярное дыхание, хрипов нет. $Р_{O_2}$ 98%. Гемодинамические показатели стабильные, тоны сердца ясные, ритм правильный, АД 120/70 мм рт. ст. Пальпаторно отмечается болезненность в правой подвздошной области. Перитонеальных симптомов нет. Мочеиспускание самостоятельное, в достаточном количестве, стул регулярный. На УЗИ органов брюшной полости обнаружено: правый яичник размерами 4,8×4,6×2,8см с объемным образованием в виде однокамерной полости размерами 4,2×3,7×0,9 см.

Эталон ответа: Новообразование правого яичника неуточненное, прицельная тонкоигольная биопсия.

УК-3. Способен руководить работой команды врачей, среднего и младшего медицинского персонала, организовывать процесс оказания медицинской помощи населению

1) Типовые задания для оценивания результатов сформированности компетенции на уровне «Знать» (воспроизводить и объяснять учебный материал с требуемой степенью научной точности и полноты):

33. ПРИ НАЛИЧИИ ПИСЬМЕННОГО ЗАЯВЛЕНИЯ РОДСТВЕННИКА УМЕРШЕГО ПАТОЛОГО–АНАТОМИЧЕСКОЕ ВСКРЫТИЕ РАЗРЕШАЕТСЯ НЕ ПРОИЗВОДИТЬ В СЛУЧАЕ СМЕРТИ:

- 1) роженицы и родильницы
- 2) от онкологического заболевания при наличии гистологической верификации
- 3) от онкологического заболевания без гистологической верификации
- 4) при подозрении на передозировку лекарственных средств

Эталон ответа: 33 – 2

Примеры контрольных вопросов для собеседования:

1. Какие нормативные документы определяют порядок проведения патолого-анатомического вскрытия?
2. Какие документы должна содержать первичная медицинская документация в случае отсутствия патолого-анатомического вскрытия?
3. Сроки выдачи медицинского свидетельства о смерти

Эталоны ответов:

1. ФЗ №323, Приказ МЗ РФ №354н 15.04.2021
2. Протокол констатации смерти человека, посмертный эпикриз.
3. В течение суток с момента установления причины смерти.

2) Типовые задания для оценивания результатов сформированности компетенции на уровне «Уметь» (решать типичные задачи на основе воспроизведения стандартных алгоритмов решения):

Задача 1. НА ОСНОВАНИИ КЛИНИЧЕСКИХ ДАННЫХ СФОРМУЛИРУЙТЕ ПРЕДВАРИТЕЛЬНЫЙ ДИАГНОЗ И НАЗОВИТЕ ПАТОЛОГИЧЕСКИЙ ПРОЦЕСС, РАЗВИВШИЙСЯ В ЖЕЛУДОЧНО-КИШЕЧНОМ ТРАКТЕ. УКАЖИТЕ ПОРЯДОК ДЕЙСТВИЯ СРЕДНЕГО МЕДПЕРСОНАЛА ОПЕРБЛОКА ПО ПОДГОТОВКЕ ОПЕРАЦИОННОГО МАТЕРИАЛА К НАПРАВЛЕНИЮ НА ПРИЖИЗНЕННОЕ ПАТОЛОГО-АНАТОМИЧЕСКОЕ ИССЛЕДОВАНИЕ. КТО И В КАКИЕ СРОКИ ДОЛЖЕН ОФОРМИТЬ НАПРАВЛЕНИЕ НА ПРИЖИЗНЕННОЕ ПАТОЛОГО-АНАТОМИЧЕСКОЕ ИССЛЕДОВАНИЕ?

Женщина 76 лет, поступила в хирургическое отделение с симптомами острого живота. Во время экстренной лапаротомии тонкая кишка на участке длиной 20 см отечная, серо-черного цвета, дряблая с наложениями фибрина. Пульсация мезентериальных артерий не определяется. Проведена резекция сегмента тонкой кишки в пределах здоровых тканей и бассейна кровоснабжения.

Эталон ответа: мезентериальный тромбоз, влажная гангрена тонкой кишки. Подготовить чистый контейнер необходимого объема. На контейнере закрепить маркировку с указанием сведений о фиксирующем растворе, фамилии И.О. пациента, № истории болезни и количестве объектов. Залить 10% формалин в объеме 20 раз превышающем объем операционного материала, плотно закрыть контейнер. Получить от врача направление на прижизненное патологоанатомическое исследование. Передать контейнер с направлением санитару для передачи в патологоанатомическое исследование. Лечащий врач сразу по завершению операции перед отправкой материала в ПАО.

3) Типовые задания для оценивания результатов сформированности компетенции на уровне «Владеть» (решать усложненные задачи на основе приобретенных знаний и умений, с их применением в нетипичных ситуациях, формируется в процессе практической деятельности):

13. ПРИЕМКУ, ПЕРВИЧНУЮ СОРТИРОВКУ И РЕГИСТРАЦИЮ БИОПСИЙНОГО (ОПЕРАЦИОННОГО) МАТЕРИАЛА, А ТАКЖЕ БИОЛОГИЧЕСКОГО МАТЕРИАЛА, ПОЛУЧЕННОГО ПРИ ПРОВЕДЕНИИ ПАТОЛОГОАНАТОМИЧЕСКОГО ВСКРЫТИЯ, ПОСТУПИВШИХ В ПАТОЛОГОАНАТОМИЧЕСКОЕ БЮРО (ОТДЕЛЕНИЕ), ОСУЩЕСТВЛЯЕТ:

- 1) врач – патологоанатом
- 2) лаборант-гистолог
- 3) санитар
- 4) медицинский регистратор

Эталон ответа: 4

В СЛУЧАЕ ОТСУТСТВИЯ МАРКИРОВКИ НА КОНТЕЙНЕРЕ ОПРЕДЕЛИТЕ ПОСЛЕДОВАТЕЛЬНОСТЬ ДЕЙСТВИЙ МЕДПЕРСОНАЛА ПАО:

- 1) медицинский регистратор ставит отметку в журнале
- 2) медицинский регистратор сообщает заведующему отделением
- 3) медицинский регистратор сообщает главному врачу
- 4) присланный материал возвращается в отделение, из которого поступил материал

Эталон ответа: 2-4

14. УКАЖИТЕ ПРАВИЛЬНУЮ ПОСЛЕДОВАТЕЛЬНОСТЬ ЭТАПОВ ПРОВЕДЕНИЯ ПРИЖИЗНЕННОГО ПАТОЛОГОАНАТОМИЧЕСКОГО ИССЛЕДОВАНИЯ:

- 1) макроскопическое изучение биопсийного (операционного) материала – вырезка биопсийного (операционного) материала – лабораторная обработка биопсийного (операционного) материала – микроскопическое изучение биопсийного (операционного) материала;
- 2) макроскопическое изучение биопсийного (операционного) материала - лабораторная обработка биопсийного (операционного) материала - вырезка биопсийного (операционного) материала - микроскопическое изучение биопсийного (операционного) материала;
- 3) макроскопическое изучение биопсийного (операционного) материала - вырезка биопсийного (операционного) материала - микроскопическое изучение биопсийного (операционного) материала - лабораторная обработка биопсийного (операционного) материала
- 4) все варианты допустимы

Эталон ответа: 14–1

УК-4. Способен выстраивать взаимодействие в рамках своей профессиональной деятельности

1) Типовые задания для оценивания результатов сформированности компетенции на уровне «Знать» (воспроизводить и объяснять учебный материал с требуемой степенью научной точности и полноты):

ВЫБЕРИТЕ ОДИН ИЛИ НЕСКОЛЬКО ПРАВИЛЬНЫХ ОТВЕТОВ

15. ВТОРОЙ ЭКЗЕМПЛЯР ПРОТОКОЛА ПРИЖИЗНЕННОГО ПАТОЛОГОАНАТОМИЧЕСКОГО ИССЛЕДОВАНИЯ БИОПСИЙНОГО (ОПЕРАЦИОННОГО) МАТЕРИАЛА ХРАНИТСЯ В:

- 1) медицинской организации, направившей биопсийный (операционный) материал;
- 2) архиве патологоанатомического бюро (отделения);
- 3) у пациента
- 4) направляется в ФОМС

Эталон ответа: 15 - 2

9. ОТВЕТСТВЕННОСТЬ ЗА ДОСТАВКУ БИОПСИЙНОГО МАТЕРИАЛА В ПАО НЕСЕТ:

- 1) медицинская сестра, непосредственно осуществляющая доставку материала
- 2) лечащий врач или медицинский работник, осуществивший взятие биопсийного (операционного) материала
- 3) главная медицинская сестра отделения, откуда доставляется материал
- 4) младший медицинский персонал, непосредственно осуществляющий доставку материала

Эталон ответа: 9 - 2

10. ВИД БИОПСИИ:

- 1) хирургическая;
- 2) инцизионная;
- 3) посмертная.
- 4) эндомикроскопическая

Эталон ответа: 10 - 2

2) Типовые задания для оценивания результатов сформированности компетенции на уровне «Уметь» (решать типичные задачи на основе воспроизведения стандартных алгоритмов решения):

4. УКАЖИТЕ ПРАВИЛЬНУЮ ПОСЛЕДОВАТЕЛЬНОСТЬ ЭТАПОВ ПРОВЕДЕНИЯ ПРИЖИЗНЕННОГО ПАТОЛОГОАНАТОМИЧЕСКОГО ИССЛЕДОВАНИЯ:

- 1) макроскопическое изучение биопсийного (операционного) материала – вырезка биопсийного (операционного) материала – лабораторная обработка биопсийного (операционного) материала – микроскопическое изучение биопсийного (операционного) материала;
- 2) макроскопическое изучение биопсийного (операционного) материала - лабораторная обработка биопсийного (операционного) материала - вырезка биопсийного (операционного) материала - микроскопическое изучение биопсийного (операционного) материала;
- 3) макроскопическое изучение биопсийного (операционного) материала - вырезка биопсийного (операционного) материала - микроскопическое изучение биопсийного (операционного) материала - лабораторная обработка биопсийного (операционного) материала
- 4) все варианты допустимы

Эталон ответа: 4–1

3) Типовые задания для оценивания результатов сформированности компетенции на уровне «Владеть» (решать усложненные задачи на основе приобретенных знаний и умений, с их применением в нетипичных ситуациях, формируется в процессе практической деятельности):

13. ПРИЕМКУ, ПЕРВИЧНУЮ СОРТИРОВКУ И РЕГИСТРАЦИЮ БИОПСИЙНОГО (ОПЕРАЦИОННОГО) МАТЕРИАЛА, А ТАКЖЕ БИОЛОГИЧЕСКОГО МАТЕРИАЛА, ПОЛУЧЕННОГО ПРИ ПРОВЕДЕНИИ ПАТОЛОГОАНАТОМИЧЕСКОГО ВСКРЫТИЯ, ПОСТУПИВШИХ В ПАТОЛОГОАНАТОМИЧЕСКОЕ БЮРО (ОТДЕЛЕНИЕ), ОСУЩЕСТВЛЯЕТ:

- 1) врач – патологоанатом
- 2) лаборант-гистолог
- 3) санитар
- 4) медицинский регистратор

Эталон ответа: 4

В СЛУЧАЕ ОТСУТСТВИЯ МАРКИРОВКИ НА КОНТЕЙНЕРЕ ОПРЕДЕЛИТЕ ПОСЛЕДОВАТЕЛЬНОСТЬ ДЕЙСТВИЙ МЕДПЕРСОНАЛА ПАО:

- 1) медицинский регистратор ставит отметку в журнале
- 2) медицинский регистратор сообщает заведующему отделением
- 3) медицинский регистратор сообщает главному врачу
- 4) присланный материал возвращается в отделение, из которого поступил материал

Эталон ответа: 2-4

ПК-1. Способен проводить прижизненное патологоанатомическое исследование биопсийного (операционного) материала

1) Типовые задания для оценивания результатов сформированности компетенции на уровне «Знать» (воспроизводить и объяснять учебный материал с требуемой степенью научной точности и полноты):

Выберите один или несколько правильных ответов.

1. НАЗОВИТЕ ГАНГЛИОЗИДЛИПИДОЗ

- 1) болезнь Тея-Сакса
- 2) болезнь Дауна
- 3) болезнь Гоше
- 4) болезнь Ниманна-Пика
- 5) синдром Гурлера

2. ПРИЧИНА АНТЕНАТАЛЬНОЙ АСФИКСИИ

- 1) нарушение маточно-плацентарного кровообращения
- 2) острое нарушение плацентарно-плодного кровообращения
- 3) снижение насыщения кислородом крови матери
- 4) повышение мышечного тонуса
- 5) неритмичное затрудненное дыхание

3. СКАКОЙ ПАТОЛОГИЕЙ ХРОМОСОМ СВЯЗАНА БОЛЕЗНЬ ДАУНА

- 1) моносомия
- 2) трисомия по 13-15 паре аутосом
- 3) трисомия по 21-й паре аутосом
- 4) полисомия
- 5) трисомия по 17-19 паре аутосом

4. НАИБОЛЕЕ ЧАСТАЯ ПРИЧИНА СМЕРТИ НЕДОНОШЕННЫХ ДЕТЕЙ

- 1) родовая травма
- 2) гемолитическая болезнь новорожденных
- 3) пневмопатии
- 4) пупочный сепсис
- 5) эмфизема

5. ОСНОВНОЙ ВИД РОДОВОЙ ТРАВМЫ

- 1) родовая опухоль мягких тканей
- 2) коллапс
- 3) стремительные роды
- 4) длительные роды
- 5) гипоксия плода

6. ФОРМА ГЕМОЛИТИЧЕСКОЙ БОЛЕЗНИ НОВОРОЖДЕННЫХ

- 1) петехиальные кровоизлияния
- 2) общий врожденный отек
- 3) пневмопатия
- 4) кефалогематома
- 5) гипотрофия

Эталоны ответов:

№ задания	Ответ	№ задания	Ответ
1	1	4	3
2	2, 3	5	1
3	3	6	2

2) Типовые задания для оценивания результатов сформированности компетенции на уровне «Уметь» (решать типичные задачи на основе воспроизведения стандартных алгоритмов решения):

Задача 3.

Ситуация.

В патологоанатомическое отделение поступил операционный материал из отделения урологии - левая почка. Выполнена операция - левосторонняя нефрэктомия. Клинический диагноз: новообразование левой почки неуточненное.

Клинические данные

Мальчик 12 летнего возраста отмечает боли в спине, локализующиеся преимущественно в поясничном отделе.

Обследование:

Ренография

Секреторно-экскреторная функция почек с нарушением тяжелой степени.

СКТ органов грудной клетки с контрастированием

Признаки умеренно выраженного пневмосклероза. Данных за метастазы нет.

СКТ брюшной полости и забрюшинного пространства с контрастированием

В паренхиме правой почки определяются немногочисленные кисты 4-8 мм в диаметре. В левой почке, в нижнем сегменте - объемное образование размерами 231×185×60 мм, располагается преимущественно в паренхиме, деформирует внутренний контур.

Сцинтиграфия костей скелета

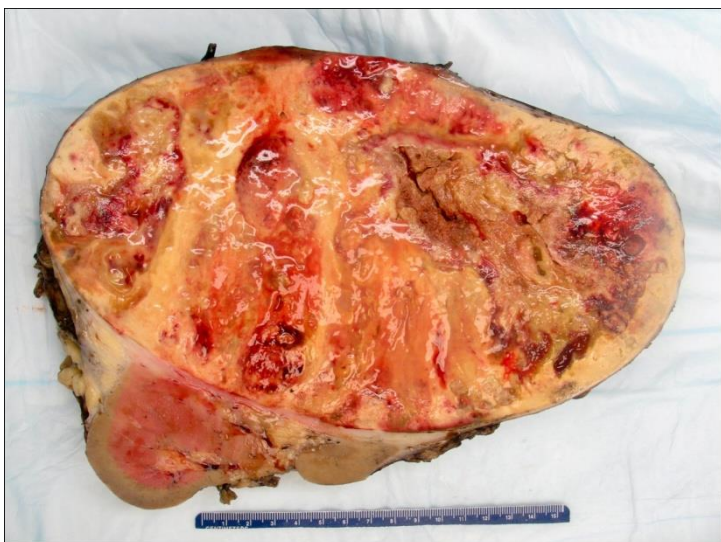Данных за метастазы в кости нет.

Данные патологоанатомического исследования

в маркированный биопсийный контейнер помещена почка в 10%-ном растворе нейтрального формалина, раствор бледно-розового цвета (загрязнен кровью)

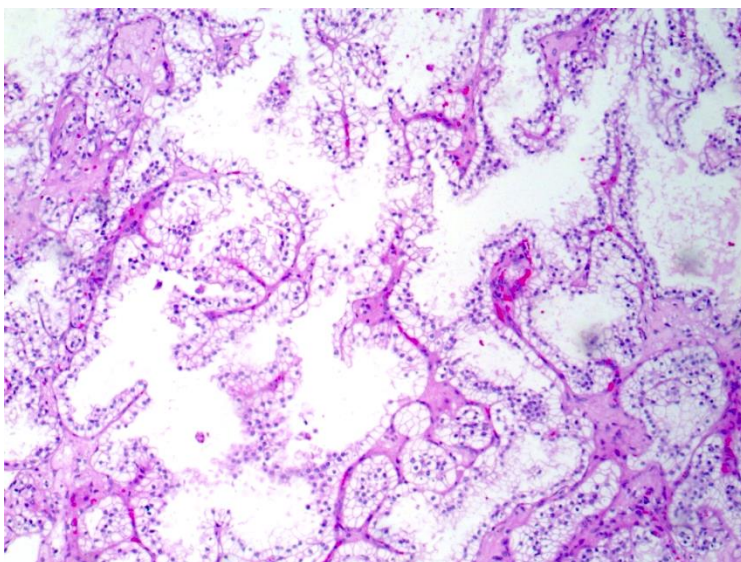
Макроскопическое описание

Почка размерами 27,5×21,0×7,0 см, с окололоханочной клетчаткой, культями мочеточника и сосудов. В нижнем сегменте определяется узел овальной формы. Капсула снимается с трудом, с потерей массы опухоли. На разрезе опухоль полностью замещает паренхиму в нижнем сегменте, узел овальной формы размерами 23,0×18,5 см, с четкими контурами, цвет ткани узла - бледно-желтый, с участками темно-красного и грязно-серого цвета дряблой консистенции. В верхнем полюсе слои почки различимы, в корковом веществе слой толщиной - 0,3 см серо-розового цвета – фиксированная ткань, далее - розового цвета – незафиксированная ткань, мозговое вещество – бледно-красное. Лоханка и чашечки деформированы за счет узла. Слизистая оболочка лоханки и чашечек - белого цвета, гладкая, блестящая. Мочеточник, вена, артерия (культи) - обычного вида. Окололоханочная клетчатка обычного вида. Лимфоузлы не обнаружены. Макроскопический вид операционного материала представлен на изображении 1.

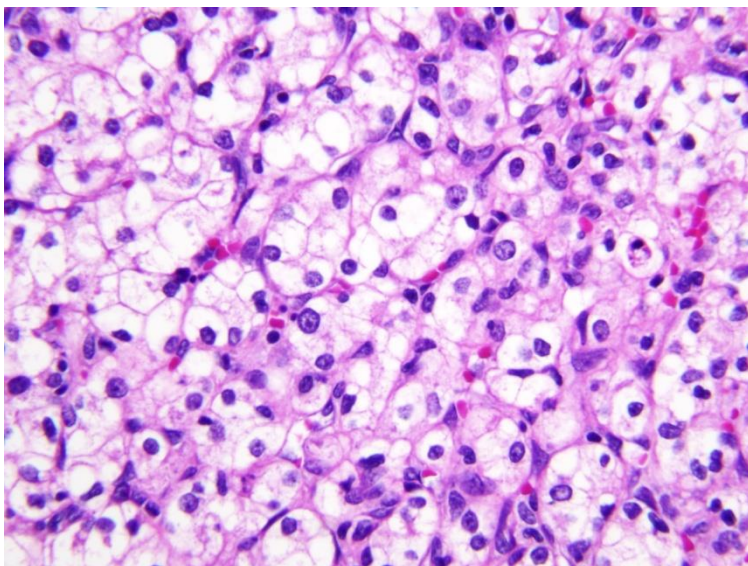


Изображение 1.

При микроскопическом исследовании в ткани почки обнаружен опухолевый узел, без признаков капсулярной и сосудистой инвазии. Срезы лоханки почки и мочеточника без признаков опухолевого роста. В паранефральной клетчатке лимфоузлы не определяются. Микроскопическое строение опухоли представлено на изображении 2.



Изображение 2. Окраска гематоксилином и эозином. Увеличение 200.



Изображение 3. Окраска гематоксилином и эозином. Увеличение 400.

НА ОСНОВАНИИ МАКРОСКОПИЧЕСКОГО ВИДА, ОПУХОЛЬ ПОЧКИ
ЯВЛЯЕТСЯ _____
ПРИ ПРОВЕДЕНИИ ВЫРЕЗКИ ПЕРЕД НАЧАЛОМ РАБОТЫ С МАТЕРИАЛОМ
СЛЕДУЕТ ПРОВЕСТИ _____
ОПУХОЛЬ ПОЧКИ, ПРЕДСТАВЛЕННАЯ НА ИЗОБРАЖЕНИИ 2,
ЯВЛЯЕТСЯ _____
ГРАДАЦИЕЙ ОПУХОЛИ ПОЧКИ, ПРЕДСТАВЛЕННОЙ НА ИЗОБРАЖЕНИИ 3, ПО S.A.
FUHRMAN ЯВЛЯЕТСЯ GRADE _____
СРОКОМ ВЫПОЛНЕНИЯ ПРЕДСТАВЛЕННОГО ПРИЖИЗНЕННОГО
ПАТОЛОГОАНАТОМИЧЕСКОГО ИССЛЕДОВАНИЯ ЯВЛЯЕТСЯ СРОК, НЕ
ПРЕВЫШАЮЩИЙ ____ РАБОЧИХ ДНЕЙ

Эталон ответа: раком

проверку качества предварительной фиксации материала
светлоклеточной почечноклеточной карциномой

Задача 5.

Ситуация

На прием к урологу обратились мама с мальчиком 5 лет. У ребенка боли в правой половине мошонки, увеличение размеров мошонки.

Объективный статус

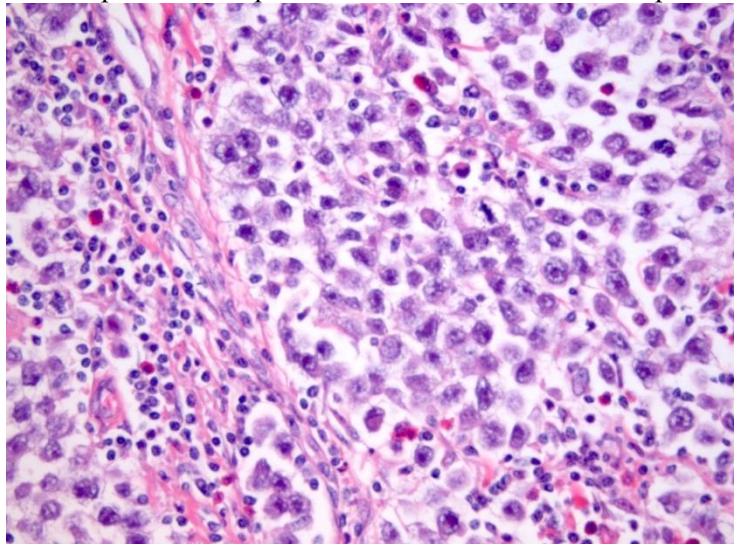
Состояние удовлетворительное, кожные покровы чистые, обычной окраски, в правом яичке пальпируется болезненный узел.

УЗИ мошонки: в правом яичке определяется узловое неоднородное солидное образование 6 см в наибольшем измерении, с фокусами некрозов.

КТ органов брюшной полости: парааортальные лимфоузлы увеличены до 6 см.

Была выполнена орхифуникулэктомия. Материал направлен на прижизненное патологоанатомическое исследование. Клинический диагноз: герминогенной опухоль/ лимфома правого яичка.

На изображении 1 представлена гистологическая картина опухоли данного пациента.



Изображение 1. Окраска гематоксилином и эозином. Увеличение 200.

ПРИ МАКРОСКОПИЧЕСКОМ ИССЛЕДОВАНИИ ОПЕРАЦИОННОГО МАТЕРИАЛА, В
ПЕРВУЮ ОЧЕРЕДЬ НЕОБХОДИМО ВЗЯТЬ _____

ПРИ ВЫРЕЗКЕ МАТЕРИАЛА НЕОБХОДИМО ИССЛЕДОВАТЬ _____

ГИСТОЛОГИЧЕСКОЕ СТРОЕНИЕ СООТВЕТСТВУЕТ _____

ПОДТВЕРЖДЕНИЯ ДИАГНОЗА НЕОБХОДИМО ВЫПОЛНИТЬ _____
ИССЛЕДОВАНИЕ

ПРИ ВЫПОЛНЕНИИ ИММУНОГИСТОХИМИЧЕСКОГО ИССЛЕДОВАНИЯ ДЛЯ
ПОДТВЕРЖДЕНИЯ ДИАГНОЗА ИСПОЛЬЗУЮТ SALL4, OCT3/4, CD30 И _____

В ЗАКЛЮЧЕНИИ ОБЯЗАТЕЛЬНО СЛЕДУЕТ УКАЗАТЬ НАЛИЧИЕ ИЛИ ОТСУТСТВИЕ
ЛИМФО-ВАСКУЛЯРНОЙ ИНВАЗИИ И _____

Эталон ответа: край резекции семенного канатика
каждый квадратный сантиметр опухоли
семиноме
иммуногистохимическое
D2-40-процентное соотношение разных типов опухоли при смешанной форме

3) Типовые задания для оценивания результатов сформированности компетенции на уровне «Владеть» (решать усложненные задачи на основе приобретенных знаний и умений, с их применением в нетипичных ситуациях, формируется в процессе практической деятельности):

Задача 7.

Ситуация

На прижизненное патологоанатомическое исследование направлен операционный материал – 1-2 сегменты верхней доли правого лёгкого. Клинический диагноз: Хроническое гранулематозное воспаление неуточненное.

Клинические сведения: пациентка – женщина 52 лет. Жалоб активно не предъявляла.

Анамнез заболевания

При прохождении контрольной флюорографии обнаружено периферическое образование, около 2,5 см в диаметре с бугристым контуром и увеличенные до 1,2 см паратрахеальные лимфоузлы. При проведении ПЭТ КТ образование интенсивно накапливает контраст и не накапливает радиофармпрепарат.

Анамнез жизни

Не курит, проживает в Мурманске в течении всей жизни, работает швеей в производственном цеху по пошиву спецодежды, расположенном в подвальном помещении.

Макроскопическое описание: фрагмент легкого серо-коричневого цвета 4,5х5,5х4,0 см, на разрезе субплеврально в верхнем полюсе - плотный серый узел с неровными границами 2,5 см в наибольшем измерении, с крошащимися участками желтоватого цвета, в окружающей легочной ткани очаги серо-желтого цвета 0,1-0,3 см.

Микроскопически узел представлен эпителиоидно-клеточными, сливающимися гранулёмами, окружёнными фиброзом. В центре гранулём - коагуляционный некроз, в части из них со следами клеточного детрита.

МОРФОЛОГИЧЕСКАЯ КАРТИНА СООТВЕТСТВУЕТ _____

ДИФФЕРЕНЦИАЛЬНО-ДИАГНОСТИЧЕСКИМ МОРФОЛОГИЧЕСКИМ ПРИЗНАКОМ В ГРУППЕ НОЗОЛОГИЙ, К КОТОРОЙ ПРИНАДЛЕЖИТ ОПИСАННЫЙ СЛУЧАЙ, ЯВЛЯЕТСЯ НАЛИЧИЕ _____

ИЗ ГРУППЫ ПРЕДПОЛАГАЕМЫХ ИНФЕКЦИОННЫХ ЗАБОЛЕВАНИЙ ОПИСАННАЯ МОРФОЛОГИЯ ВОЗМОЖНА ПРИ _____

НА СЛЕДУЮЩЕМ ЭТАПЕ В КАЧЕСТВЕ ДОПОЛНИТЕЛЬНОГО МЕТОДА ИССЛЕДОВАНИЯ ЦЕЛЕСООБРАЗНО ПРОВЕСТИ _____

ОПИСАННУЮ ПАТОЛОГИЮ НЕОБХОДИМО ДИФФЕРЕНЦИРОВАТЬ С _____

ПОСТАВИТЬ ДЕФИНИТИВНЫЙ ДИАГНОЗ ПРИ НАБЛЮДАЕМОЙ МОРФОЛОГИЧЕСКОЙ КАРТИНЕ НЕОБХОДИМО ЛАБОРАТОРНО ПОСРЕДСТВОМ ПРОВЕДЕНИЯ _____

Эталон ответа: гранулематозному воспалению
казеозного некроза
туберкулёзе
окраску по Цилю-Нильсену
нетуберкулёзным микобактериозом

полимеразной цепной реакции

Задача 17.

Ситуация

Девушка 15 лет обратилась на прием к врачу-маммологу с жалобами на уплотнение в ткани левой молочной железы, которое обнаружила самостоятельно.

Гинекологический анамнез

Менархе с 13 лет, Беременность - 0, Аборт - 0, Роды - 0. В настоящий момент 10 день менструального цикла.

Локальный статус

При осмотре: Кожные покровы чистые, обычной окраски. Молочные железы симметричные, D = S. При пальпации в левой молочной железе в нижне-наружном квадранте уплотнение около 1,5 см, смещаемое, округлой формы, не связано с кожей. Справа и слева в подмышечной области лимфатические узлы мягко-эластичные, не увеличены.

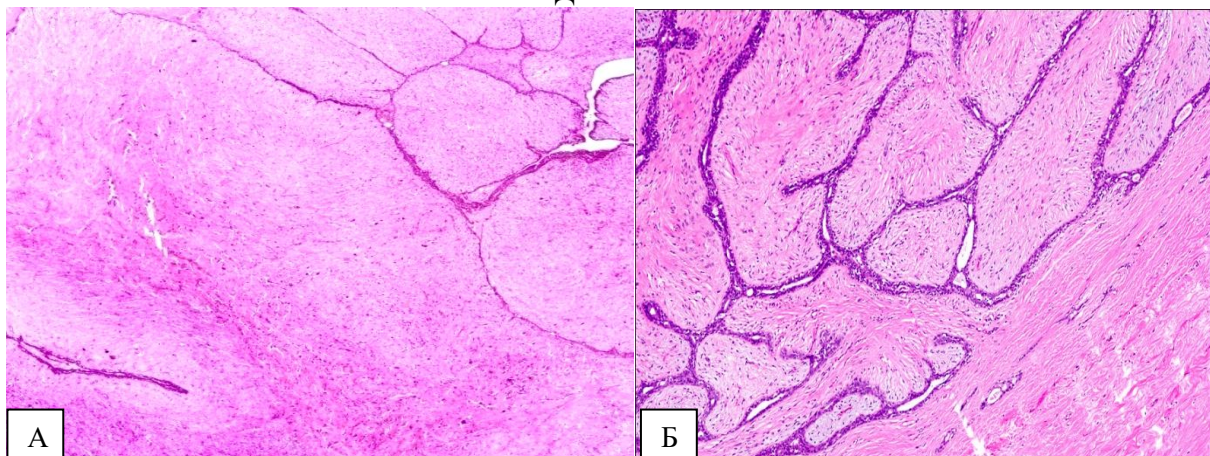
Биопсийный материал направлен на прижизненное патологоанатомическое исследование.

Гистологическое заключение: Фиброаденома левой молочной железы.

ФИБРОАДЕНОМА МОЛОЧНОЙ ЖЕЛЕЗЫ МАКРОСКОПИЧЕСКИ ПРЕДСТАВЛЯЕТ СОБОЙ _____

МИКРОСКОПИЧЕСКИ ФИБРОАДЕНОМА ПРЕДСТАВЛЯЕТ СОБОЙ _____
ПОСЛЕ АДЕКВАТНОГО ХИРУРГИЧЕСКОГО ЛЕЧЕНИЯ ФИБРОАДЕНОМА _____

МИКРОФОТОГРАФИИ ФИБРОАДЕНОМЫ СООТВЕТСТВУЕТ ИЗОБРАЖЕНИЕ



Эталон ответа: инкапсулированный плотный узел, округлой формы, на разрезе четко очерченный, дольчатый, серовато-белого цвета

двухкомпонентную опухоль, состоящую из гиперплазированной стромы молочной железы и многочисленных протоков с очаговой простой гиперплазией эпителия

не рецидивирует

Б

ПК-2.Способен проводить посмертное патологоанатомическое исследование (патологоанатомическое вскрытие)

1) Типовые задания для оценивания результатов сформированности компетенции на уровне «Знать» (воспроизводить и объяснять учебный материал с требуемой степенью научной точности и полноты):

ВЫБЕРИТЕ ОДИН ИЛИ НЕСКОЛЬКО ПРАВИЛЬНЫХ ОТВЕТОВ

1. БУКВАЛЬНОЕ ЗНАЧЕНИЕ ТЕРМИНА «ЯТРОГЕНИЯ»:

- 1) болезнь, порожденная врачом
- 2) последствия экологических катастроф
- 3) инфекционное осложнение
- 4) внутрибольничная инфекция

Эталон ответа: 1

2. ПРОЯВЛЕНИЯ ХРОНИЧЕСКОЙ ЛЕВОЖЕЛУДОЧКОВОЙ НЕДОСТАТОЧНОСТИ:

- 1) мускатная печень
- 2) альвеолярный отек легких
- 3) гидроторакс
- 4) бурая индурация легких

Эталон ответа: 4

3. ПРОЯВЛЕНИЯ АРИТМИЧЕСКОГО КАРДИОГЕННОГО ШОКА:

- 1) альвеолярный отек легких
- 2) «сухие» легкие и шоковая почка
- 3) постинфарктный и атеросклеротический кардиосклероз
- 4) эмфизема легких и легочное сердце

Эталон ответа: 2

2) Типовые задания для оценивания результатов сформированности компетенции на уровне «Уметь» (решать типичные задачи на основе воспроизведения стандартных алгоритмов решения):

Задача 1. Причиной смерти новорожденного послужила гемолитическая болезнь, сопровождавшаяся билирубиновой энцефалопатией.

Задание:

- Дайте определение гемолитической болезни новорожденных.
- Назовите формы гемолитической болезни.
- Какая из этих форм возникла у новорожденного?
- Назовите морфологические изменения при билирубиновой энцефалопатии.

Эталон ответа:

1. Тяжелая фетопатия (болезнь неонатального периода), обусловленная иммунологическим конфликтом между матерью и плодом из-за несовместимости по эритроцитарным антигенам, с чем связано развитие гемолитической анемии и желтухи.

2. Отечная, желтушная, анемическая.

3. Тяжелая желтушная форма.

4. Повреждение и гибель ганглиозных клеток в подкорковых отделах (ядрах) головного мозга с окрашиванием их билирубином (ядерная желтуха).

Задача 2. У роженицы 28 лет родился мертворожденный ребенок с признаками мацерации кожи. При аутопсии у мертворожденного обнаружена плотная бугристая печень, плотные белесовато-серого цвета легкие.

Задание:

1. Каким заболеванием страдала женщина?
2. Какова причина внутриутробной смерти плода?
3. Каким путем произошло инфицирование плода?
4. Какое название имеют легкие и печень?
5. Перечислите признаки, характерные для триады Гетчинсона.

Эталон ответа:

1. Сифилис.

2. Интоксикация.

3. Трансплацентарно.

4. «Белая пневмония», «кремневая печень».

Зубы Гетчинсона, глухота, паренхиматозный кератит

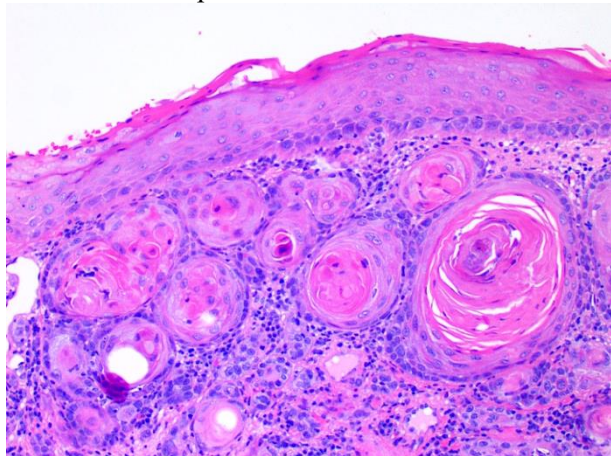
3) Типовые задания для оценивания результатов сформированности компетенции на уровне «Владеть» (решать усложненные задачи на основе приобретенных знаний и умений, с их применением в нетипичных ситуациях, формируется в процессе практической деятельности):

Задача 25.

Ситуация

В ЛОР-отделении умер ребенок 7 лет. Во время резекции $\frac{1}{2}$ языка по поводу плоскоклеточного рака произошло ранение крупного сосуда в зоне прорастания опухоли с

массивным кровотоком. Смерть наступила на фоне гипотензии и мозговой комы. Тело умершего пациента направлено на патологоанатомическое вскрытие. По результатам аутопсии: кожные покровы, слизистые оболочки резко бледные. В области операционной раны мягкие ткани пропитаны кровью, а. lingualis рассечена. Внутренние органы малокровные, дряблые. Полости сердца пусты. Кора почек бледная, пирамиды синюшные. Ткань головного мозга и мягкие мозговые оболочки отечны. Лимфатические узлы не увеличены. Гистологическое строение опухоли языка представлено на изображении 1.



Изображение 1.

СФОРМУЛИРУЙТЕ ПАТОЛОГОАНАТОМИЧЕСКИЙ ДИАГНОЗ.
ОБЪЯСНИТЕ МЕХАНИЗМ ТАНАТОГЕНЕЗА.
КВАЛИФИЦИРУЙТЕ СМЕРТЕЛЬНОЕ ОСЛОЖНЕНИЕ
ГИСТОЛОГИЧЕСКИЕ ИЗМЕНЕНИЯ В ПОЧКАХ, ХАРАКТЕРНЫЕ ДЛЯ
РАЗВИВШЕГОСЯ ОСЛОЖНЕНИЯ, ПРОЯВЛЯЮТСЯ В ВИДЕ

Эталон ответа: Основное заболевание: Рак языка (плоскоклеточный рак с ороговением - гистологически) (T3N0M0)/ Операция (дата): Резекция ½ языка.

Осложнения основного заболевания: Интраоперационное ранение а. lingualis, кровотечение. Острое общее малокровие внутренних органов. Геморрагический шок. Отек головного мозга.

Сопутствующие заболевания: не выявлены

Массивная кровопотеря, геморрагический шок, некротический нефроз, острая почечная недостаточность, отек мозга.

Ятрогенная патология

Некроза эпителия почечных канальцев, наличия в просвете сосудов микроциркуляторного русла обтурирующих гиалиновых тромбов.

Задача 26.

Ситуация

Больной мальчик 5 лет оперирован по поводу забрюшинной опухоли, напоминающей макроскопически на разрезе «рыбье мясо». После операции больной переведен в отделение реанимации и интенсивной терапии. В раннем послеоперационном периоде появилась клиника внутреннего кровотечения с массивной кровопотерей, АД снизилось до 80/40 мм рт. ст., развилась анурия. Проведенные гемотрансфузия и искусственный гемодиализ положительного эффекта не дали. За сутки до смерти у больного появились шум трения перикарда, симптоматика тяжелого гастроэнтероколита. Дочь в письменной форме написала заявление об отказе от проведения вскрытия.

В СООТВЕТСТВИИ С ПРИКАЗОМ № 354 МЗ РФ от 06.06.2013, В ДАННОМ СЛУЧАЕ ОТКАЗ ОТ ВСКРЫТИЯ

НАПРАВЛЕНИЕ НА ПАТОЛОГО-АНАТОМИЧЕСКОЕ ВСКРЫТИЕ ТЕЛ УМЕРШИХ В МЕДИЦИНСКИХ ОРГАНИЗАЦИЯХ, ОКАЗЫВАЮЩИХ МЕДИЦИНСКУЮ ПОМОЩЬ В СТАЦИОНАРНЫХ УСЛОВИЯХ, ОРГАНИЗУЕТ _____

НЕПОСРЕДСТВЕННОЙ ПРИЧИНОЙ СМЕРТИ ПАЦИЕНТА ЯВИЛОСЬ _____

КАКИЕ МОРФОЛОГИЧЕСКИЕ ИЗМЕНЕНИЯ СЛЕДУЕТ ОЖИДАТЬ В ЛЕГКИХ _____

Эталон ответа: не допускается

заведующий отделением медицинской организации, в котором находился пациент на момент наступления смерти, а в случае его отсутствия - дежурный врач

уремия

при шоке и при острой почечной недостаточности следует ожидать морфологическую картину острого респираторного дистресс-синдрома (диффузного альвеолярного повреждения)

Справка
о материально-техническом обеспечении рабочей программы практики
**ПАТОЛОГИЧЕСКАЯ АНАТОМИЯ ПЕРИНАТАЛЬНОГО ПЕРИОДА И РАННЕГО
ДЕТСКОГО ВОЗРАСТА**

(название практики, модуля, практики)

№ п/п	Наименование специальных* помещений и помещений для самостоятельной работы	Оснащенность специальных помещений и помещений для самостоятельной работы
1.	Аудитория №3 корпуса кафедры патологической анатомии, ФГБОУ ВО Тверской ГМУ МЗ России, г. Тверь, ул. Советская, д.4	Трибуна, оборудованная микрофоном с акустической системой – 1 шт., видеопроектор – 1 шт. проекционный экран – 1 шт., компьютер с доступом к сети «интернет»
2.	Учебная комната №1 корпуса кафедры патологической анатомии, ФГБОУ ВО Тверской ГМУ МЗ России, г. Тверь, ул. Советская, д.4	Письменный стол, учебные столы, стулья, наборы учебных плакатов, ЖК-телевизор – 1 шт., ученические микроскопы – 20 шт., тематические наборы макро- и микропрепаратов, ноутбук с возможностью к сети «интернет»
4.	Компьютерный класс ФГБОУ ВО Тверской ГМУ МЗ России, г. Тверь, ул. Советская, д.4	Компьютерные столы, стулья, компьютеры (31 шт.) с доступом в сеть «Интернет», интерактивная доска, маркерная доска
5.	Музей патологической анатомии корпуса кафедры патологической анатомии, ФГБОУ ВО Тверской ГМУ МЗ России, г. Тверь, ул. Советская, д.4	Макропрепараты – 460 шт., коллекция учебных и демонстрационных микропрепаратов
6.	Патогистологическая лаборатория корпуса кафедры патологической анатомии, ФГБОУ ВО Тверской ГМУ МЗ России, г. Тверь, ул. Советская, д.4	Письменные столы, стулья, лабораторная мебель, вытяжной шкаф, станция вырезки, инструменты, лабораторное оборудование, лабораторная посуда и набор реактивов для вырезки и гистологической проводки, микротомы, СИЗы, компьютер с возможностью к сети «интернет», световой микроскоп с фотокамерой, учебные микроскопы – 6 шт.

**Лист регистрации изменений и дополнений на _____ учебный год
в рабочую программу практики**

**ПАТОЛОГИЧЕСКАЯ АНАТОМИЯ ПЕРИНАТАЛЬНОГО ПЕРИОДА И РАННЕГО
ДЕТСКОГО ВОЗРАСТА**

для ординаторов,

специальность: патологическая анатомия

форма обучения: очная

Изменения и дополнения в рабочую программу практики рассмотрены на

заседании кафедры «_____» _____ 202__ г. (протокол № _____)

Зав. кафедрой _____ (Гуськова О.Н.)

подпись

Содержание изменений и дополнений

№ п/п	Раздел, пункт, номер страницы, абзац	Старый текст	Новый текст	Комментарий
1	Раздел V, с. 21	1. Патологическая анатомия: национальное руководство / под ред. М. А. Пальцева, Л. В. Кактурского, О. В. Зайратьянца. – М.: ГЭОТАР-Медиа, 2011. – 1264 с.	1) Пауков, В. С. Патологическая анатомия. Т. 2. Частная патология : учебник : в 2 т. / под ред. Паукова В. С. - Москва : ГЭОТАР-Медиа, 2020. - 528 с. - ISBN 978-5-9704- 5343-8. - Текст : электронный 2) Патологическая анатомия. Курс лекций для ординаторов : учебное пособие / А.Е. Колосов, Н.С. Федоровская, Е.Н. Сизова, Д.Е. Мильчаков, В.А. Разницына. - Москва : ГЭОТАР-Медиа, 2024. - 760 с. - ISBN 978-5-9704-8665-8. - Электронная версия доступна на сайте ЭБС "Консультант студента" : [сайт]. URL: https://www.studentlibrary.ru/book/IS BN9785970486658.html - Текст: электронный	Обновлена основная литература
	Раздел VI, п в), стр. 43	-	Программное обеспечение и Интернет-ресурсы: 1. www.studmedlib.ru - Консультант студента. Электронная библиотека.	Добавлен Интернет- ресурс.